



Wundanamnese:

Pfählungsverletzung: Das Nachbarpferd hat gegen den Holzzaun getreten und Ruby ist in das zerbrochene Holz reingelaufen. Vorstellung in der Tierklinik Pfarrkirchen. Operative Entfernung der einzelnen Holzstücke im Mai 2022. Es folgten noch mehrere Operationen, in denen weitere Holzstücke entfernt wurden. Nahtdehiszenz nach einer Entzündung am inneren Unterschenkel links.

Die Wunde hatte eine Gesamtlänge von 17 cm, im oberen Bereich eine Breite von 7 cm, im unteren Bereich eine Breite von 4 cm. Sehr tiefe Wunde, der Knochen war zu sehen. Ruby kam ohne Verband ins HorseAirium, nur mit Braunol und Blauspray auf der Wunde.



Abb. 1: 30.06.2022 Die Abbildung zeigt einen der herausoperierten Holzsplitter

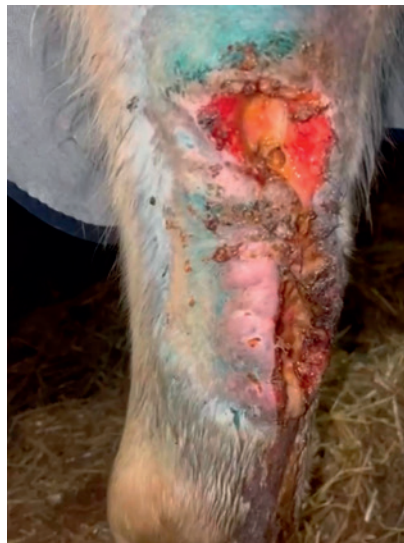

Abb. 2: Wundzustand bei Aufnahme ins HorseAirium am 31.01.2023

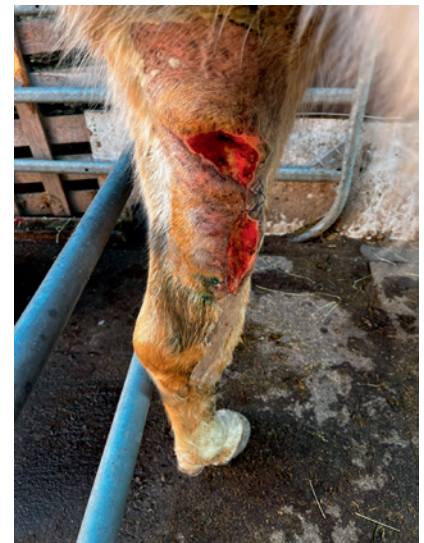

Abb. 3: Wundzustand am 07.02.2023

Wundbehandlung:

Nach der Aufnahme ins HorseAirium von Nikola Wagenknecht wurde die Wunde zuerst gespült und anschließend mit LIGASANO® weiß steril versorgt. Die Fixierung wurde mit einer elastischen selbstklebenden Binde und Panzertape gemacht. Es folgten tägliche Verbandwechsel da Ruby sich den Verband immer wieder selbst entfernte. Der Verbandwechsel erfolgte ohne Sedierung. Dies gelang durch viel Empathie und Vorsicht.

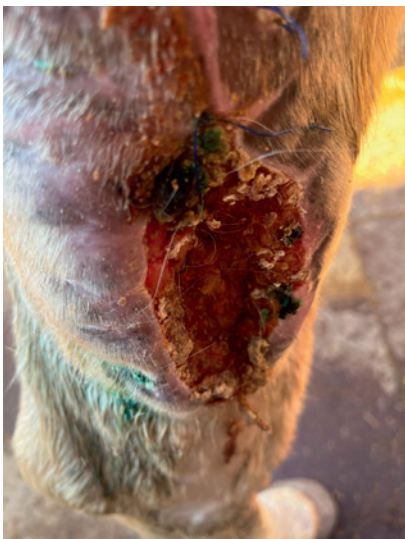

Abb. 4: Wundzustand am 07.02.2023

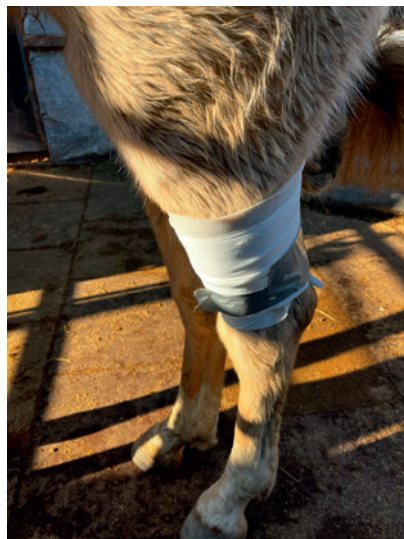

Abb. 5 : 07.02.2023 Ruby mit angelegtem Verband



Abb. 6 : 07.02.2023 Ruby mit angelegtem und fixiertem Verband



Wundbehandlung am Pferd mit **LIGASANO®** weiß

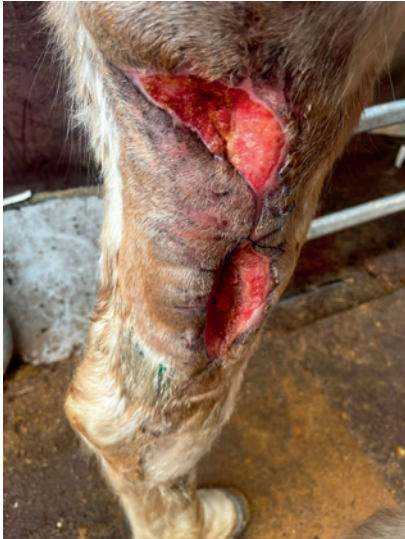

Abb. 7: 13.02.2023

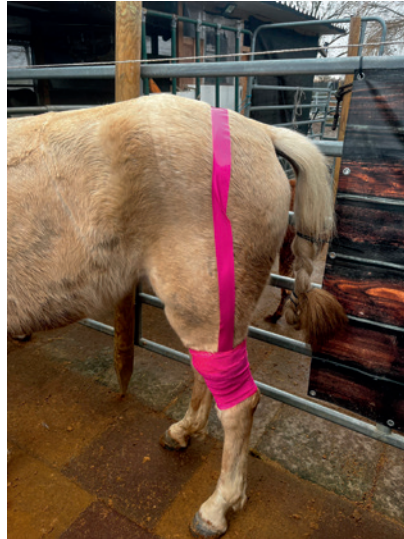

Abb. 8: 13.02.2023



Abb. 9: 14.02.2023

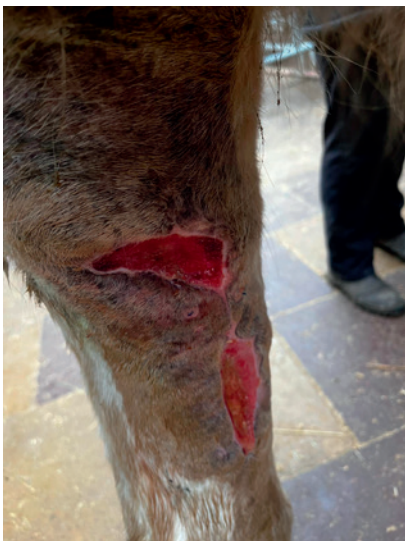

Abb. 10: 17.02.2023

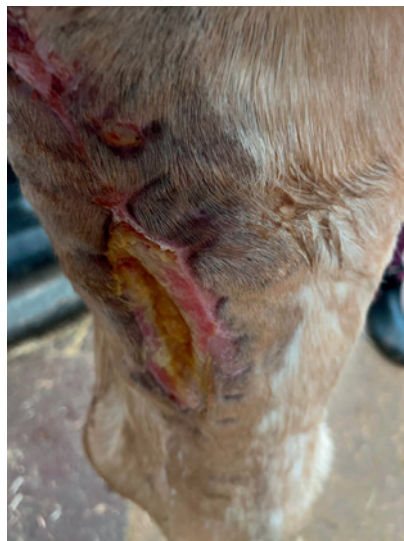

Abb. 11: 17.02.2023, vor der Wundreinigung

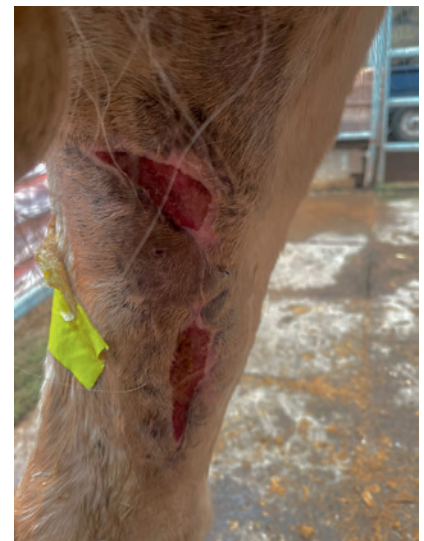

Abb. 12: 25.02.2023

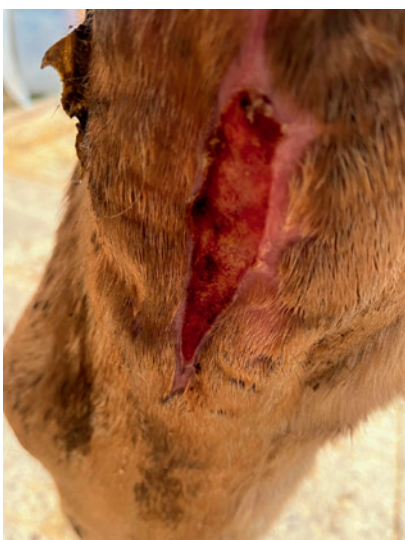

Abb. 13: 03.03.2023

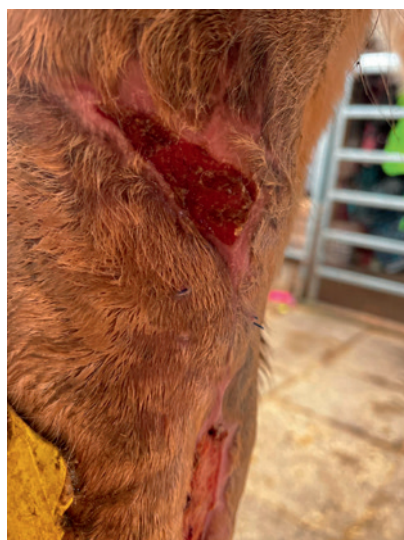

Abb. 14: 03.03.2023

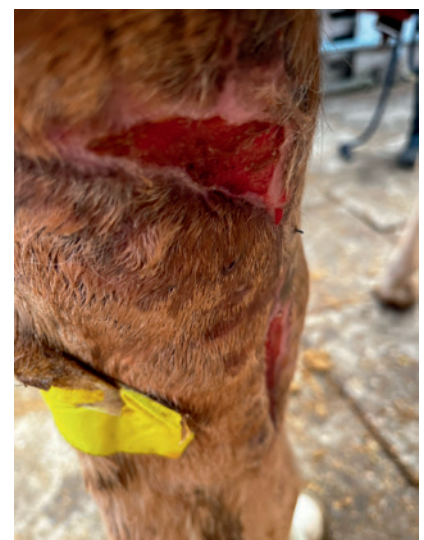

Abb. 15: 05.03.2023



Wundbehandlung am Pferd mit LIGASANO® weiß

Wundzustand am 03.03.2023: Deutliche Verkleinerung der Wunde, Wundränder epithelisieren. Weitere Wundversorgung mit LIGASANO® weiß steril nach vorheriger Wundreinigung mit dem LIGASANO® Wundputzer® intensiv (grün).

Wundzustand am 09.03.2023: Die Wunde hat sich weiter verkleinert, weitere Versorgung mit LIGASANO® weiß steril und Fixierung.

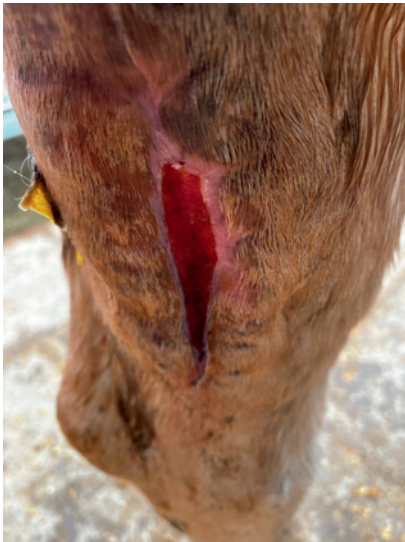

Abb. 16: 05.03.2023

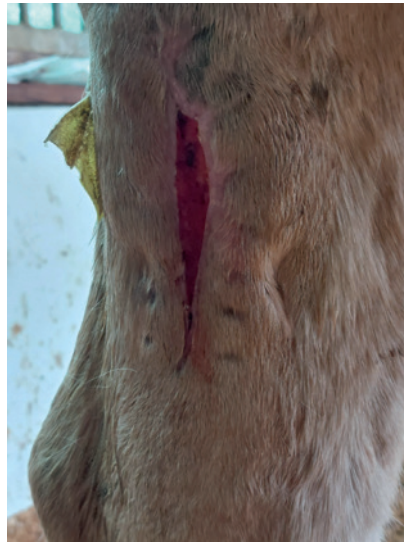

Abb. 17: 11.04.2023

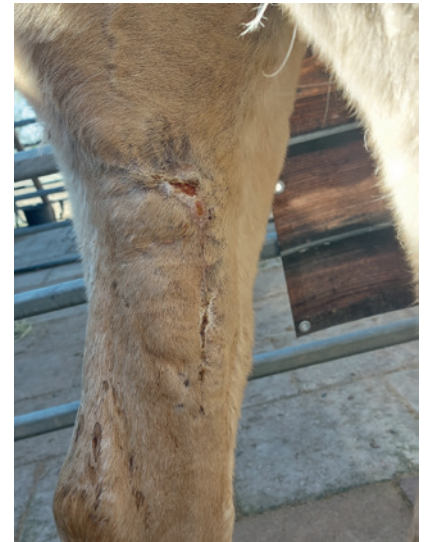

Abb. 18: 19.04.2023

Wundzustand am 11.04.2023: Die Wunde ist nun verkrustet, und wird nur noch mit einer sterilen LIGASANO®-Platte zum Schutz abgedeckt.

Wundzustand am 19.04.2023: Die Wunde ist epithelisiert, Schutzverband mit unsteriler LIGASANO®-Platte noch für einige Tage.

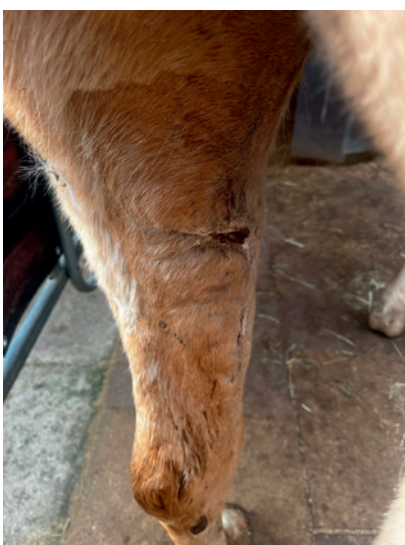

Abb. 19: 26.05.2023




Abb. 20: 07.06.2023

Fazit:

In enger Zusammenarbeit mit dem hiesigen Tierarzt Dr. med. vet. Marc Frey und Frau Lippold von der LIGAMED® medical Produkte GmbH konnten wir für Ruby etwas Gutes tun.

Ich hätte nicht gedacht, dass die Wunde so schnell verheilt sein wird. Ich kann mir eine längere Zusammenarbeit mit der Firma LIGAMED® sehr gut vorstellen, und ich werde auch weiterhin mit dem Produkt LIGASANO® arbeiten.

Wir wünschen Ruby, dass alles gut bleibt und sie sich voll entfalten kann.