



Zastosowanie LIGASANO® białego i LIGASANO® zielonego w podologii

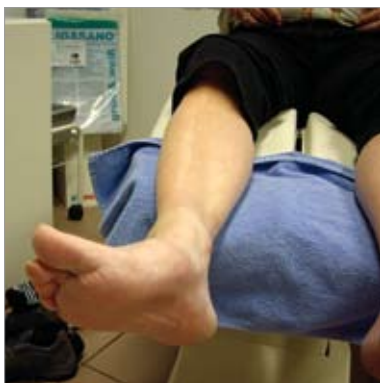Dane pacjenta:

Wiek : 50 lat, częściowo mobilny. Stan: po wypadku drogowym we wrześniu 2007 roku.

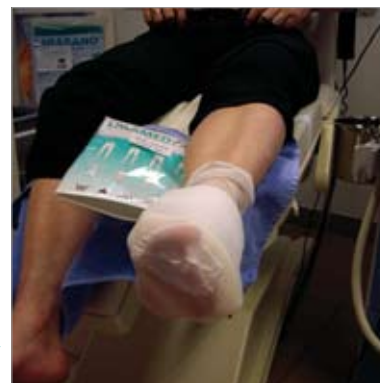Dewiacja obu przodostopii, po prawej lateralnie, < po lewej : po konserwatywnym opatrzeniu Metatarsal 2 i 4 – fraktury obustronnie, oraz fraktura Os cuneiforme intermedium – fraktur obustronnie, prawy, lat. Calcaneus – pęknięcie. Dystorsja stawu prawej dłoni. Stan po frakturze Manubrium sterni, zespół lędźwiowy.

Rozpoznanie w trakcie pierwszej wizyty w mojej praktyce, kwiecień 2008:

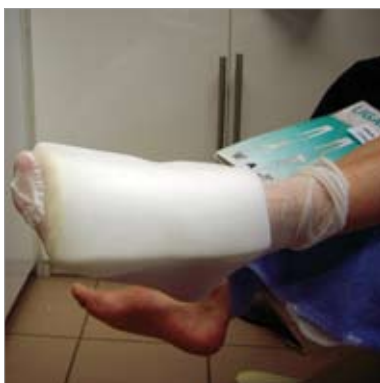Obie stopy powypadkowo, nadmiernie narażone na uciski ze strony obuwia w miejscach wystających. Zaczzerwienienia skóry oraz małe skaleczenia w miejscach odpowiadających uciskom. W Interdigittum – Onychomykosis z małymi powierzchniowymi rankami. Ponieważ stopy pacjenta nie mogą wykonywać przetaczania, nosi on obuwie ogólnie dostępne zaopatrzone w płytki stalowe.



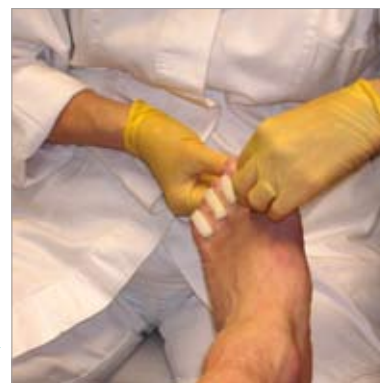
Zdj. 1:
Rozpoznanie 15.04.2008
Pierwsza wizyta w gabinecie podologicznym



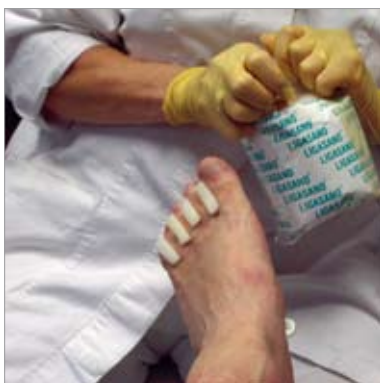Zdj. 2:
Opatrunek odciążający na lewej stopie, której 1 kość śródstopia wystaje mocno i sprawia problemy podczas chodzenia



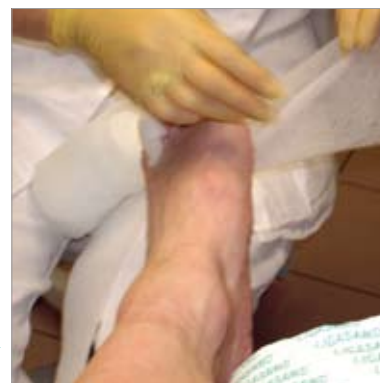Zdj. 3:
Widok z lewej strony. Materiały zastosowane:
1 szt. LIGASANO® białego 24 x 16 x 2cm, 1 szt. Opaski LIGASANO® białego, o szer.10cm.
Fiksowanie - LIGAMED®



Zdj. 4:
Opatrunek ranki w interdigital wykonany z kompresu LIGASANO® białego o gr.1cm

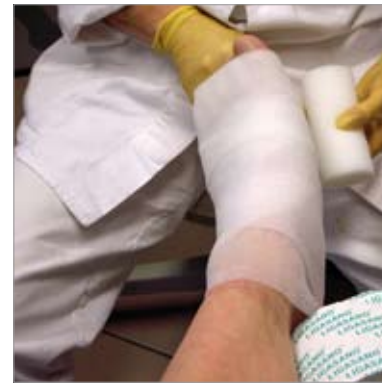
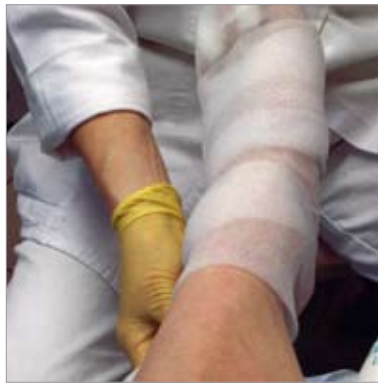
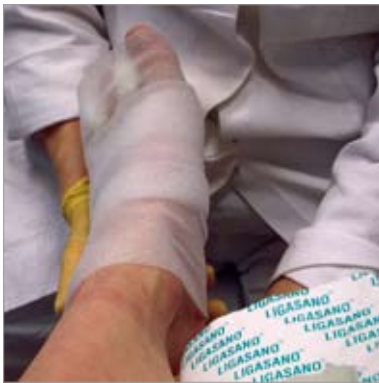Zdj. 5:
Dodatkowe zastosowanie opaski LIGASANO® białego w celu poprawienia lokalnego ukrwienia



Zdj. 6:
Najczęściej używam opaski o szer. 10 cm

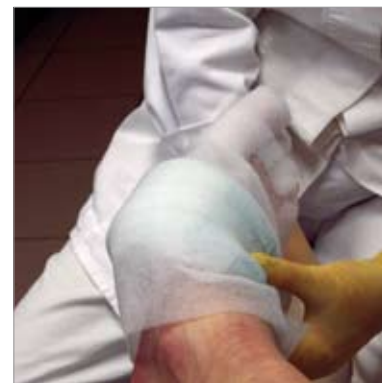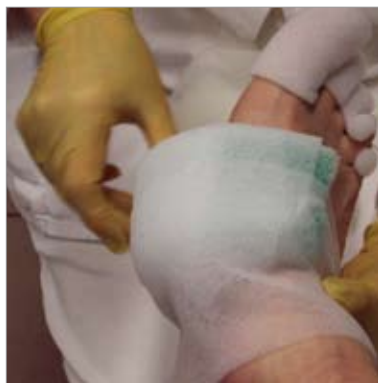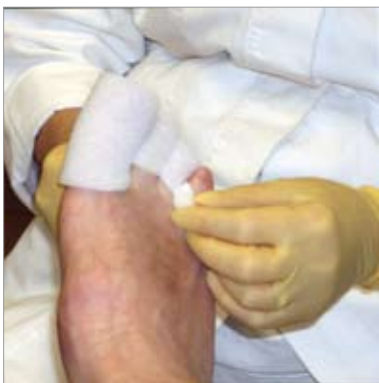Małe ranki w przestrzeniach międzypalcowych opatruję małymi kawałkami wyciętymi z LIGASANO® białego o gr.1 cm. Infekcje grzybicze w między palcami traktuję z zasady płynnymi antymykotykami, ponieważ kremy i maści stosowane w tych przestrzeniach zalepią pory skóry i pory opatrunku LIGASANO® białego.



Zdj. 7 - 9:

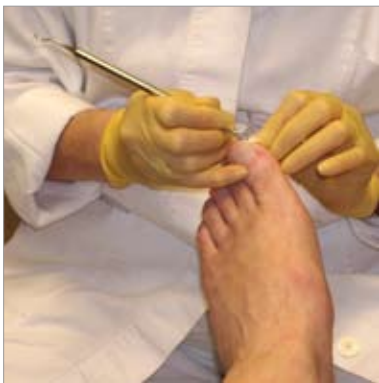Opaska LIGASANO® białego owinięta zostaje wokół stopy z zakładką zachodzącą na 1/2. Fiksowanie za pomocą LIGAMED®/K, jak na zdj. 2 i 3.

Powyżej demonstruje jako alternatywę do powyższego fiksowania opatrunek z rurki palcowej LIGASANO® białego i kompresu LIGASANO® zielonego:



Zdj. 10 - 12:

Gotowe rurki palcowe umieszczam ostrożnie na palcach i opasuję je w miarę potrzeby. Na koniec owijam wszystko opaską LIGASANO® białego, zachodzącą na siebie w 1/2. Pod koniec nakładam jeszcze odciążenie na śródstopie wykonane z LIGASANO® zielonego i zawijam opaskę do końca. Dodatkowe fiksowanie, tak jak opisane pod zdj. 2 i 3. wie in Abbildung 2 und 3.



Zdj. 13:

Tamponada wału paznokciowego za pomocą sztyftu z LIGASANO® białego, ponieważ pacjent do niedawna cierpiał na wrastanie paznokcia (Ung. inc.)

Reasumując

W moim gabinecie podologicznym mogę oba produkty LIGASANO® białe i LIGASANO® zielone z równym powodzeniem i w różnych formach stosować w celu rozwiązywania problemów. Produkty są niezmiernie proste i łatwe w zastosowaniu, a ich działanie odciążające i pobudzające ukrwienie bardzo skuteczne. Rzeczywiście: umieszczone z lekkim uciskiem LIGASANO® białe szybko dopasowuje się do „pomieszczenia“, w które je wciskałam i wypełniało ranę bezuciskowo dopasowując się do niej. Pacjenci odczuwają subiektywnie szybką i przyjemną poprawę swojego stanu.

Zdolność LIGASANO® białego zasysania wilgoci daje doskonałe efekty w przestrzeniach międzypalcowych. LIGASANO® zielone jest szczególnie przydatne tam, gdzie istnieje potrzeba użycia odciążenia z równoczesnym przewiewem, tzn. zapobieganiem korka wilgoci. Jest ono rzeczywiście całkowicie .

Uwagi

odciążenia i wyściółki podobne do tych na zdj. 2 + 3 wydają się tak wielkie, że dla pacjenta niemożliwe będzie włożenie stóp w buty. Okazało się, że w rzeczywistości pacjenci mogli bez problemów wsunąć opatrzone stopy w buty, a nawet informowali o przyjemnych odczuciach utrzymujących się przez dłuższy czas.

Kwiecień 2008

Autorka: Monika Westermaier-Pickl, Praxis für Podologie, Großhabersdorf
Korespondencja z LIGAMED® medical Produkte GmbH